

È lieta di presentare

Spett. **EdItaliaMedica**

Via Chieti, 27C - 65015 Montesilvano (PE)

Tel.: 334 7878804 - E-mail: editaliamedica@gmail.com - Web: www.editaliamedica.it

IN QUALITÀ DI SOCIO SIGO, IO SOTTOSCRITTA/O

Cognome \_\_\_\_\_ Nome \_\_\_\_\_

Professione \_\_\_\_\_ Docente di \_\_\_\_\_

Indirizzo \_\_\_\_\_ CAP \_\_\_\_\_ Città \_\_\_\_\_

Tel. \_\_\_\_\_ Cell. \_\_\_\_\_ E-mail \_\_\_\_\_

Codice Fiscale \_\_\_\_\_

Partita IVA \_\_\_\_\_

Codice Univoco/Destinatario o PEC \_\_\_\_\_

ORDINO IN PRESTAMPA, IN CONVENZIONE SIGO - EDITALIAMEDICA, ENTRO E NON OLTRE IL 30/05 P.V.

 Anatomia Funzionale e Trattamento Plastico-Estetico della Vulva... € 244,00 anziché € 349,00

TOTALE\* € \_\_\_\_\_

\*ATTENZIONE! IL TOTALE DEVE COMPNDERE € 20,00 UNA TANTUM PER SPESE DI SPEDIZIONE E CONSEGNA

VERSANDO IL TOTALE DI € 264,00 A MEZZO

 Bonifico Bancario a Editaliamedica Srls su C/C BPER - IBAN IT94H0538777340000002265513

FIRMA \_\_\_\_\_

I miei dati, giusto art. 13 della legge 675/1996 e ss. Mod. e integr. Sono da utilizzare solo ed esclusivamente per comunicarmi Vs. iniziative editoriali e/o commerciali di mio interesse

FIRMA \_\_\_\_\_

INVIO COPIA COMPILATA DELLA PRESENTE CEDOLA + RICEVUTA DEL BONIFICO BANCARIO,  
A MEZZO E-MAIL, ALL'INDIRIZZO editaliamedica@gmail.com

**ANATOMIA FUNZIONALE  
E TRATTAMENTO PLASTICO-ESTETICO DELLA VULVA  
FUNCTIONAL ANATOMY  
AND PLASTIC-AESTHETIC TREATMENT OF THE VULVA**


A cura di

*Franco Anglana, Cosimo Oliva, Serena Ronca,  
Massimiliano Brambilla, Luca Siliprandi*

*CoAutori: Michela Angelucci, Gianfranco Bernabei, Elena Fasola, Federica Frascani,  
Paolo Inghirami, Pietro Lippa, Alessandra Lusi, Filippo Murina, Marwan Nuwayhid,  
Stefano Piccolo, Roberto Senatori, Angelo Trivisonno*

Editor: Nicodemo Maggiulli


L'opera, in **italiano ed inglese**, in fase di completamento, viene presentata su **carta** ed in **video\***, secondo la prassi dell'Editor Nicodemo Maggiulli / **EIM**.

\*I video saranno visionabili attraverso la scansione dell'apposito Codice QR 

L'**AIGEF**, nata per iniziativa dei Medici: **Ginecologi, Chirurghi Plastici, Urologi, Dermatologi, Medici Estetici...** che sentivano l'esigenza di mettere insieme le loro esperienze decennali di Professionisti dedicati a risolvere le problematiche inerenti la *Vulva*, è lieta di presentare il primo Testo/Atlante **AIGEF**, dove vengono passate in rassegna tutte le **problematiche riguardanti i genitali esterni femminili (grandi e piccole labbra, vestibolo, clitoride, etc...)** che le pazienti presentano all'atto della visita, per poi accompagnarci nel percorso terapeutico, sia esso medico che chirurgico, **partendo dal presupposto di un'ottima conoscenza dell'Anatomia**.

*Il testo ci prenderà per mano e ci condurrà passo passo nel mondo, complesso e articolato, di un organo che racchiude in sé l'essenza femminile (ROSA).*

È lieta di presentare



**ANATOMIA FUNZIONALE  
E TRATTAMENTO PLASTICO-ESTETICO DELLA VULVA  
FUNCTIONAL ANATOMY  
AND PLASTIC-AESTHETIC TREATMENT OF THE VULVA**

A cura di

*Franco Anglana, Cosimo Oliva, Serena Ronca,  
Massimiliano Brambilla, Luca Siliprandi*

*CoAutori: Michela Angelucci, Gianfranco Bernabei, Elena Fasola, Federica Frascani, Paolo Inghirami, Pietro Lippa, Alessandra Lusi, Filippo Murina, Marwan Nuwayhid, Stefano Piccolo, Roberto Senatori, Angelo Trivisonno*

Editor Nicodemo Maggiulli

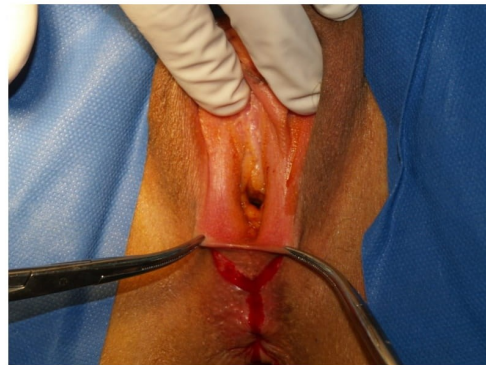

Figura 05.36. Incisione a forma di V.  
Figure 05.36. V-shaped engraving.

- 1) Con le forbici a punta smussa, su piano di clivaggio, si scolla una losanga di tessuto profonda di forma trapezoidale dalla forchetta sino alla vagina. Tale losanga viene asportata lasciando scoperta la fossa navicolare e il muscolo trasverso (Figura 05.37);
- 1) With blunt-tipped scissors, on a cleavage plane, a lozenge of trapezoidal-shaped deep tissue is detached from the fork to the vagina. This lozenge is removed leaving the navicular fossa and the transverse muscle uncovered (Figure 05.37);

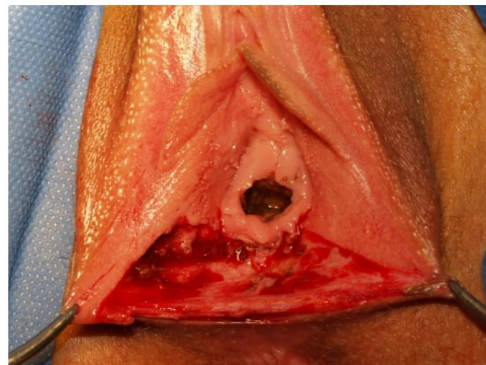


Figura 05.37. Asportazione di una losanga di mucosa che si estende dalla forchetta alla vagina. Si possono osservare i fasci del muscolo trasverso.

Figure 05.37. Removal of a lozenge of mucous membrane that extends from the fork to the vagina. The bundles of the transverse muscle can be observed.

- 2) Si scolla la vagina per circa un centimetro dal setto retto vaginale. In questa area non è presente un vero e proprio piano di clivaggio per cui si deve procedere per via tagliente con forbici, bisturi o laser;
- 2) The vagina is detached for about one centimeter from the rectum vaginal septum. In this area there is no real cleavage plane so it is necessary to proceed sharply with scissors, scalpels or laser;
- 3) Viene praticata una accurata emostasi del piano di scollamento, che risulta essere soggetto a diffusi sanguinamenti;
- 3) An accurate hemostasis of the dissection plane is practiced, which is subject to widespread bleeding;
- 4) Il muscolo trasverso superficiale del perineo viene inciso longitudinalmente;
- 4) The superficial transversus muscle of the perineum is incised longitudinally;
- 5) Si appongono punti di sutura trasversali (Vycril 2-0) sul muscolo che permettono di ottenere un ampliamento del vestibolo da uno a due centimetri trasversalmente (Figura 5.38).
- 5) 5) Transversal sutures (Vycril 2-0) are placed on the muscle to obtain an enlargement of the vestibule from one to two centimeters transversely (Figure 5.38).

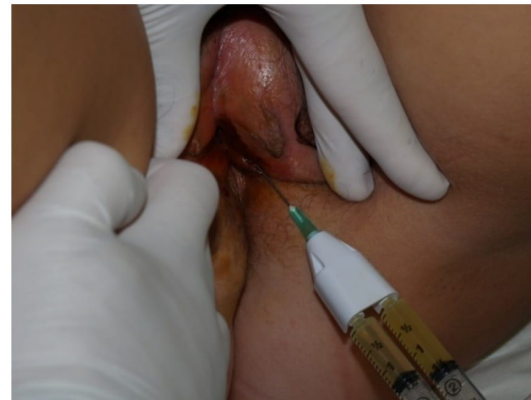

Figura 09.11. Infiltrazione del PRP utilizzando la siringa doppia proveniente dal Centro Trasfusionale. In area vulvare non viene infiltrato il gelificante ma solo il PRP.

Figure 09.11. PRP infiltration using the double syringe from the Transfusion Center. The gelling agent is not infiltrated in the vulvar area but only the PRP.

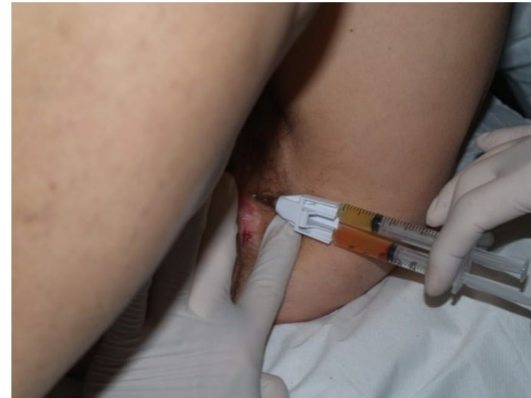

Figura 09.12. Infiltrazione del PRP senza utilizzare il gelificante contenuto nella siringa.

Figure 09.12. PRP infiltration without using the gelling agent contained in the syringe.

**Tessuto adiposo per rigenerazione e volume dei genitali femminili (Lipofilling)**

Già da alcuni anni il tessuto adiposo viene utilizzato per la rigenerazione tissutale e l'immunomodulazione. Nel tessuto adiposo, infatti, insieme agli adipociti, c'è un'eterogenea popolazione cellulare, detta **Frazione Stromale Vascolare (SVF)**, che include anche cellule mesenchimali staminali.

La proporzione della SVF è diversamente rappresentata nelle varie aree del corpo e risulta maggiore nelle zone di maggiore sollecitazione meccanica (ad esempio la parte laterale delle cosce).

Inoltre, è stato rilevato che il grasso superficiale, che penetra nel derma, mostra una maggiore staminalità, associata a una maggiore affinità con la cute e le mucose.

**Adipose tissue for regeneration and volume of the female genitals (Lipofilling)**

For some years now, adipose tissue has been used for tissue regeneration and immunomodulation. In fact, in adipose tissue, together with adipocytes, there is a heterogeneous cell population, called **Vascular Stromal Fraction (SVF)**, which also includes mesenchymal stem cells.

The proportion of the SVF is differently represented in the various areas of the body and is greater in the areas of greatest mechanical stress (for example the lateral part of the thighs).

Furthermore, it was found that the superficial fat, which penetrates into the dermis, shows a greater staminality, associated with a greater affinity with the skin and mucous membranes.

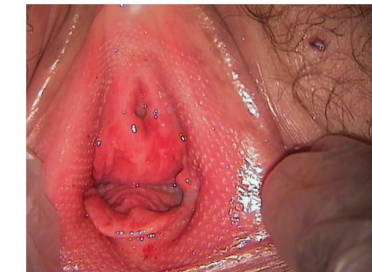


Figura 10.8a. Aspetto del vestibolo subito dopo la prima applicazione di Laser.

Figure 10.8a. Appearance of the vestibule immediately after the first application of Laser.

Al momento della 2° applicazione, eseguita a distanza di un mese, si nota un netto miglioramento del trofismo vestibolare con riduzione della componente eritematica (Figura 10.8b).

At the time of the 2nd application, performed one month later, a clear improvement of the vestibular trophism with reduction of the erythematic component is noted (Figure 10.8b).

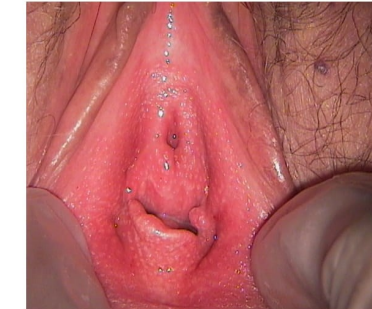

Figura 10.8b. Aspetto del vestibolo subito prima della seconda applicazione.

Figure 10.8b. Appearance of the vestibule just before the second application.

Viene successivamente eseguito un ulteriore 3° trattamento, sempre a distanza di un mese.

A further 3rd treatment is then performed, again one month later.

Dopo un mese dal terzo trattamento, si osserva la restituito ad integum con scomparsa della componente eritematica e recupero dello spessore della mucosa.

One month after the third treatment, the return ad integum is observed with disappearance of the erythematic component and recovery of the thickness of the mucosa.

La paziente riferisce la ripresa dei rapporti sessuali (Figura 10.8c).

The patient reports the resumption of sexual intercourse (Figure 10.8c).

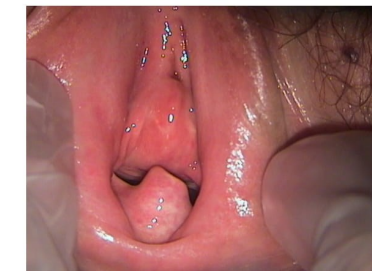

Figura 10.8c. Aspetto del vestibolo dopo un mese dal terzo trattamento. La mucosa vestibolare appare rosea e trofica.

Figure 10.8c. Appearance of the vestibule one month after the third treatment. The vestibular mucosa appears pink and trophic.